UEBER EINE

bisher noch nicht beschriebene

DRÜSE

IN DER

REGIO SUPRAHYOIDEA

VON

DR. E. ZUCKERKANDL,

Prosector der Anatomie an der Wiener Hochschule.

Mit drei lithogr. Tafeln.

STUTTGART.

VERLAG VON FERDINAND ENKE

1879.

Druck von Gebrüder Kröner in Stuttgart.

Herrn Hofrath

PROFESSOR DR. CARL LANGER

in

Verehrung und Dankbarkeit

zugeeignet.

VORWORT.

Die nachstehenden Zeilen weisen nach, dass für eine grosse Anzahl von Fällen in der Regio suprahyoidea eine Drüse sich vorfindet, welche nach meinen Kenntnissen der Geschichte der Anatomie bisher keine Beschreibung erfahren hat.

Da es sehr wahrscheinlich ist, dass manche bislang ziemlich unerklärt gebliebenen Geschwülste der Unterkiefergegend auf eine Entartung dieser Drüse zurückzuführen sind, so gewinnt der Befund auch einigen Werth für die Pathologie. —

Ich durfte mir eigentlich nur erlauben, das Physiologische des Organs zu behandeln, mögen berufene pathologische Anatomen den krankhaften Zuständen der Drüse ihr Augenmerk mit grösserem Erfolge zuwenden, als es mir möglich war.

Wien, den 19. Februar 1879.

Dr. E. Zuckerkandl,
Prosector.

Erklärung der Abbildungen.

Taf. 1. Fig. 1.

Zungenbein- und Kehlkopfgerüste eines Neugebornen sammt Trachea.

a. Sehilddrüse.

b. Processus pyramidalis.

c. Glandula suprahyoidea.

Fig. 2. Zungenbein eines Erwaehsenen mit einer rundliehen, sehr weit vorne am Zungenbeinkörper gelegenen Glandula suprahyoidea (a).

Fig 3. Zungenbein eines Erwaehsenen bei a. a. ist der Museulus mylohyoideus naeh vorne und unten gesehlagen, um die Lage der mit drei Höekern versehenen Glandula suprahyoidea (b) zu demonstriren. Diese Drüse musste aus den Museulis geniohyoideis herauspräparirt werden.

Fig. 4. Zungenbein eines Erwaehsenen, wo an Stelle der Glandula suprahyoidea eine Cyste (a) war. Die sehwarz gezeiehnete Stelle auf der Kuppel der Cyste entsprieht einem gemaehten Einsehnitt.

Fig. 5. Zungenbein eines Erwaehsenen, wo gleiehfalls an Stelle der Glandula suprahyoidea eine einkämmrige Cyste (a) mit dieker Wand vorgefunden wurde. Die Cyste ist zur Hälfte abgekappt.

Fig. 6. Zungengegend von oben gesehen.

A. Zunge.

B. Epiglottis.

C. Obere Hörner des Sehildknorpels.

Bei D ist von oben her bis nahe zur Mitte des Dieken- oder Tiefendurchmessers die Drüsen- und Muskelsehiehte entfernt, um bei E eine Cyste der Zungenbasis zeigen zu können.

Fig. 7. Zunge und Kehlkopf von oben gesehen.

A. Zungenrüeken.

B. Zungenbein.

C. Kehlkopfeingang.

Bei E ist eine etwa 3 Mm. dicke Schichte des Zungenparenchyms abgelöst, um die median gelegene, röhrenförmige Cyste bei D zu zeigen.

Taf. 2. Fig. 1. Sagittalschnitt durch die Glandula suprahyoidea des Neugeborenen. (Hart. Obj. 4. Oc. 2.)

a. Knorpeliger Zungenbeinkörper.

b. Bindegewebige Kapsel mit dem in das Innere der Drüse eindringenden Stroma.

c. Einige Fasern des Musculus geniohyoideus, welche an der Kapsel der Drüse entspringen. In den Areolen des Stroma sieht man in der Flächenansicht die Epithelauskleidung der Drüsenblasen. Die Hohlräume ohne die Punktirung stellen schon eine regressive Metamorphose der Drüse dar; die Epithelien sind zum Theile ausgefallen; das Stroma hat an Stärke bedeutend eingebüsst. —

Fig. 2. Glandula suprahyoidea eines Erwachsenen. Einige Drüsenfollikel bei starker Vergrösserung. (Hart. Obj. 8.)

Fig. 3. Glandula suprahyoidea eines Erwachsenen. (Hart. Obj. 5.) Diese Drüse ist nicht mehr ganz normal, denn es sind einzelne der ausgeweiteten Follikel bereits der Colloidegeneration verfallen. Die Colloidmasse ist durch die dunklere Färbung deutlich gemacht.

Taf. 3. Fig. 4. Normaler Follikel aus derselben Drüse mit Hartn. Obj. 8. besehen. Man sieht hier deutlich die Wand des Follikels, das einschichtige cubische Epithel mit den runden, grossen Kernen und auf der entgegengesetzten Seite das Epithel in der Flächenansicht.

Fig. 5 zeigt bei starker Vergrösserung einen Follikel aus der Glandula suprahyoidea des Erwachsenen mit Colloidmetamorphose. —

Fig. 6. Concentrisch geschichteter Körper aus einer Glandula suprahyoidea eines Erwachsenen. In dieser fanden sich zahlreiche kleinere und der abgebildete grosse Körper. —

a. Blase um den concentrisch geschichteten Körper wie allenthalben auch andere Stellen des Körpers von Spindelzellen durchsetzt und bei b einen solchen Körper enthaltend.

b. Grosse concentrisch geschichtete Körper enthaltend einige kleinere innen und an der Peripherie. — In einem der inneren zeigt sich central eine nicht geschichtete Stelle. Von was für einem Gewebe diese Stelle eingenommen wurde, wage und konnte ich nicht entscheiden.

A. Einleitung.

Bei den gelegentlich vorgenommenen Präparationen der Regio suprahyoidea ist mir schon vor mehreren Jahren öfter ein Gebilde unter dem Messer erschienen, über welches ich mir seinerzeit keine Rechenschaft geben konnte. Das Gebilde lag zwischen den Musculis genio-hyoideis, war an das Zungenbein befestigt und hatte die grösste Aehnlichkeit mit jenen, an Form wohl verschiedenen, in sich abgeschlossenen, Hygromen, wie sie an der Peripherie von Gelenkskapseln häufig genug aufzutreten pflegen. Demgemäss lag ein in Bezug auf Grösse und Gestaltung mannigfach variirender, prall gefüllter Sack mit durchscheinender Wand vor; unternahm man es den Sack zu spalten, dann entquoll langsam seiner Höhle eine honigartige, graugelbliche, dickliche Masse oder liess sich aus derselben entleeren. Das Innere der Höhle erwies sich ferner in einem Falle als einfache Cavität oder war in einem anderen multiloculär. Allen diesen Säcken (Cysten) war eine feste Adhäsion am Zungenbeine gemeinschaftlich. Da es selbstverständlich wichtig ist zu wissen, ob solche Cysten eine innere Zellenbekleidung besitzen oder nicht, so liess ich auch diese Frage nicht ausser Acht, untersuchte hierauf den nächsten günstigen Fall, und die mikroskopische Untersuchung lehrte, dass die Innenfläche der Cyste stellenweise eine Schichte von cubischem Epithel führte. —

Ich konnte mir zur Zeit dieser Funde keinen Vers über die

Entstehungsweise dieser Cysten machen; denn es fehlte in der Regio suprahyoidea ein anatomisches Substrat für eine derartige Bildung. Wäre in der eben genannten Region des Halses, ausser Bindegewebe, Muskeln, Gefässen und Nerven, auch nur die geringste Andeutung eines Organes enthalten, dem man die Fähigkeit zuschreiben könnte, blasig zu entarten, dann wäre die Erklärung solcher Funde wohl leicht gewesen; so aber mangelte es an einem Organe, dem man die Schuld für die cystöse Degeneration hätte zuschieben können. Schleimbeutel giebt es oberhalb des Zungenbeines nicht, Drüsen ebensowenig; die Cysten liegen auch abseits von den Zungenbeinsynchondrosen und so blieb denn nichts anderes übrig, als an Reste von Visceralspalten zu denken. Dieses billige Auskunftsmittel von bislang unerklärbaren Processen der Halsgegend befriedigte mich nicht und ich liess daher die ganze Angelegenheit auf sich beruhen. So blieb es auch durch zwei Jahre. Die Sache liess mir aber eigentlich doch keine Ruhe, ich fand zufällig die Cysten zu wiederholten Malen, und so nahm ich denn nach dieser Zeit die Untersuchung wieder auf, indem ich den, nachher auch für richtig befundenen, Schluss zog: die Cyste der Regio suprahyoidea sei vielleicht überhaupt nicht auf die Metamorphose eines constant auftretenden Organes zurückzuführen sondern auf ein nur gelegentlich vorkommendes, und dieses müsse sich schliesslich finden lassen und wie gesagt, meine auf dieses Ziel gerichteten Bemühungen blieben nicht vergeblich angestellt. Ich suchte vorerst in Kindesleichen nach einem Organe, dessen Veränderung die Cyste ober dem Zungenbeine bedingen solle und gleich die erste Kindesleiche (Neugeborner) lehrte mich in der Regio suprahyoidea, hinter dem Musculus mylohyoideus und zwischen den Genio-hyoideis ein halbkugelartiges, gelbes, etwa hanfkorngrosses Gebilde kennen, das ich seinem Aussehen nach und bei Berücksichtigung seiner innigen Anheftung ans Zungenbein für keine Glandula lymphatica halten konnte. Ich nahm sofort eine histologische Untersuchung des vorgelegenen Objektes vor und das fragliche Gewebe zeigte einen entschieden follikulären, drüsigen Bau, der im weiteren Verlaufe einer genaueren Erörterung unterzogen werden soll. Nun war ein Organ gefunden,

das zur Erklärung der am selben Orte vorkommenden Cysten etwas beitragen kann und für welches ich nach seiner Lage den Namen Glandula suprahyoidea vorschlagen möchte. —

B. Näheres über Lage, Form und Auftreten der Glandula suprahyoidea.

Nachdem ich im Verlaufe der Untersuchung schon einige Erfahrungen gesammelt hatte, ergaben sich zwei Momente von Wichtigkeit: u. z. fürs erste, dass die Drüse als solche auch im Erwachsenen vorkomme und ferner, dass dieselbe wohl stets der Regio suprahyoidea angehöre, aber in Bezug auf ihre Lage nicht immer ein und dieselbe Stelle wähle. Um diese einigermassen wechselnden Lagerungsverhältnisse klar darzulegen, scheint es mir nothwendig zu sein, eine kurze Description des medialen Bezirkes der Regio suprahyoidea vorauszuschicken.

Was vorerst das Platysma myoides anlangt, so ist wesentlich, dass durch ihn eine vollständige Scheidung zwischen dem subcutanen Bindegewebe und den Räumlichkeiten zwischen den Skelet- und Eingeweidemuskeln am Halse nicht erfolgt, und indem ich für unseren Gegenstand nur auf die mediane Partie des Halses Rücksicht zu nehmen habe, wird es wohl hinreichend sein darauf aufmerksam zu machen, dass die vorderen Ränder der Musculi subcutanei colli die Mittellinie des Halses nicht erreichen, sondern im Gegentheile so weit von einander abstehen, dass speziell für die Regio suprahyoidea der ganze Körper des Zungenbeines und eine Partie des Musculus mylohyoideus blos durch Zellgewebe, allenfalls noch durch Fett, von der äusseren Bedeckung geschieden sind. — Wir gelangen somit, median, ohne Verletzung des Platysma myoides aus dem Unterhautzellgewebe zwischen die Muskeln der Fossa submaxillaris oder aus den letzteren ins erstere. Geht man tiefer ein, dann erreicht man als nächstes Stratum das Spatium, welches von den vorderen Köpfen der Digastrici umrahmt wird; eine lockere Zellgewebsschichte, welche für gewöhnlich gerade ober dem Zungenbeine eine Lymphdrüse enthält, braucht

nur fortgenommen zu werden, um das untere Ende des an diesem Orte stets von innig anhaftender Aponeurose gedeckten Musculus mylohyoideus bloszulegen. Ich möchte insbesondere hervorgehoben wissen, dass speziell das untere Ende des von dichter Aponeurose gedeckten Muskels zum Vorschein kommt, weil erstens die Fascia mylohyoidea gegen den oberen Bereich des Muskels lockerer wird, und zweitens am selben Orte die Varietäten des Digastricus so häufig sind, dass die Beschreibung dieser Gegend wie wir sie in den Lehr- und Handbüchern der Anatomie antreffen, viel Schematisches in sich bergen muss. — So sehr aber auch die Gegend in Bezug auf Muskelbildung wechseln mag, der unterste Bezirk des Musculus mylohyoideus bleibt von solchen für gewöhnlich verschont und ist von einer bereits genannten Aponeurose gedeckt, die seitwärts mit den Sehnen der Digastrici in Verbindung tritt. Es hat schon Alexander Monro richtig erkannt, dass die Biventersehnen nicht durch ein eigenes Bändchen, sondern durch diese Sehne selbst ans Zungenbein fixirt werde. Löst man nämlich die vorderen Bäuche der Digastrici ab und besichtigt deren hintere Flächen, so gewahrt man stets eine Portion der Sehnen sich ausbreiten und ans Zungenbein herantreten.

In diese Ausstrahlung der Biventersehnen geht die Fascia mylohyoidea derart über, dass man sie füglich als Fortsetzung der Sehnen ansprechen darf.

Nach Hinwegnahme der Fascia mylohyoidea und des gleichnamigen Muskels erscheinen die Musculi geniohyoidei; diese divergiren gewöhnlich ein wenig am Zungenbeine und in dem so gebildeten, mit lockerem Zellgewebe gefüllten Spalt liegt basal die mittlere Zone des Zungenbeinkörpers frei. Dieselbe erhebt sich median zu einem kleinen Tuberculum, das in vielen Fällen ähnlich einer spitzen, gekrümmten Exostose auswächst. Die beiden eben angeführten Muskeln sind nur durch lockeres Bindegewebe an die Musculi genioglossi geheftet, und demnach unterliegt es keiner Schwierigkeit, aus dem Raume zwischen den Musculis geniohyoideis bis an die Schleimhaut am Boden der Mundhöhle zu gelangen. — Man passirt diesem Wege entlang alle Nerven und Gefässe, die in das Innere der Zunge eintreten, hierzu vorerst

die Tasche zwischen dem Diaphragma oris und den Musculis hyoglossis benützen, und im weiteren Verlaufe jene Furche, welche einerseits vom Musculus genioglossus und andererseits vom Hyoglossus begrenzt wird. In Folge dieses wichtigen topografischen Verhaltens wäre es angezeigt, der Furche einen Platz in der topografischen Anatomie zu sichern und sie Sulcus lingualis zu nennen.

Es gelingt auch aus der zwischen den Musculis geniohyoideis etablirten Spalte zwischen die Musculi genioglossi, und von hier aus weiter gegen die mediale Zone der Mundhöhlenschleimhaut vorzudringen, doch schwerer als im erstern Falle, denn die Genioglossi haben entsprechend der Spalte und in ihrem tieferen Bereiche bereits eine Durchkreuzung ihrer Bündel ausgeführt. Indem die Bündel der Musculi genioglossi in der Mittellinie keine Verbindung mit dem Zungenbeine eingehen, bildet sich zwischen ihnen und dem Zungenbeine, seitlich begrenzt von den Musculis hyoglossis und vorn abgeschlossen durch die Geniohyoidei ein Raum, der auch ins submucöse Zellgewebe der Epiglottis führt und Spatium retrohyoideum genannt werden könnte.

Nach dieser kurzen topografisch-anatomischen Auseinandersetzung der Regio suprahyoidea kehre ich zum eigentlichen Gegenstande dieser Abhandlung zurück und werde die Lagerung der Glandula suprahyoidea besprechen. In Bezug auf den Situs der Drüse hat man eine mediale oder laterale zu unterscheiden; sie lagert also median (siehe Fig. 1 und 2) am Zungenbeine oder seitwärts auf dem Körper desselben (siehe Fig. 3); ersteres ist häufiger. — Ferner liegt die Drüse, falls sie schon in der Medianlinie untergebracht ist, auch nicht stets am selben Platze, so dass ich nach den gemachten Erfahrungen in Bezug auf ihre mediale Lage vier Unterabtheilungen kenne: Sie lagert a) vor dem Zungenbeine i. e. ausserhalb der Fascia mylohyoidea und fest an die vordere Periferie des Knochens geheftet (siehe Fig. 2); b) hinter der Fascia mylohyoidea auf der oberen Fläche des Os hyoideum; c) zwischen den Musculis geniohyoideis, mehr frei oder eingehüllt von etlichen Bündeln dieser Muskeln.

Für den lateralen Situs der Drüse ist charakteristisch die stetige Einhüllung durch Muskelfasern, da in diesem Falle die Drüse von der Insertionsstelle eines Musculus geniohyoideus umschlossen wird.

Ueber die Grössendimensionen der Drüse soll die beigegebene, nur einige Beispiele enthaltende Tabelle einen Aufschluss geben:

Glandula suprahyoidea von Erwachsenen, Kindesleichen.

grösste Länge (frontal)	grösste Länge (sagittal)	Dickendurchmesser.
2 Mm.	2 Mm.	2 Mm.
3 »	2 »	2 »
3 »	3 »	3 »
5 »	3 »	3 »
7 »	5 »	3 »
9 »	5 »	4 »

Innerhalb der angeführten Zahlen schwankten die Dimensionen der aufgefundenen Drüsen, und wir ersehen aus den zum Schlusse aufgestellten Zahlen, dass die Glandula suprahyoidea in einigen Fällen sich einer stattlichen Entfaltung erfreuen durfte. — Aus der Tabelle könnte man auch den Schluss ziehen: die Drüse sei im Erwachsenen stets entwickelter als bei jugendlichen Individuen; dem ist jedoch nicht also; ich habe in der Tabelle nur einige exquisite Beispiele aufgenommen, um die Variationsweite in Bezug auf Grösse der Drüse darzulegen und muss zur Ergänzung hier beifügen, dass in vielen Fällen die Glandula suprahyoidea der Erwachsenen nicht grösser ist, als im neugebornen Kinde, manchmal an Grösse sogar hinter dieser zurückbleibt. In anderen Fällen wächst sie post partum weiter und acquirirt Dimensionen, wie sie in den zwei letzten Reihen der Tabelle aufgezeichnet sind. —

Das Colorit der Drüse wechselte auch; sie ist im Neugeborenen wie im Erwachsenen gelblich weiss, lichtbraun oder dunkelrothbraun. Der gröberen Struktur nach ist die Drüse an der Oberfläche glatt oder wie granulirt; im letzteren Falle wohl vergleichbar der Oberfläche einer Schilddrüse. Die makroskopische Untersuchung eines Quer- oder Längschnittes ergiebt glatte oder körnige Schnittflächen, zuweilen eine grosse Lüke oder die Durch-

schnittsfläche ist in toto siebförmig durchlöchert. — Das über Form, Grösse und Lage der Glandula suprahyoidea.

Ich habe, nachdem ich durch den ersten Fall auf die Drüse aufmerksam wurde, mein Augenmerk auf ihr Vorkommen gerichtet. Um eine statistisch wenigstens annäherungsweise verwerthbare Zahl zu erhalten, untersuchte ich hundert Kindesleichen (zumeist Neugeborene oder in den ersten Lebenswochen Verstorbene) und ebensoviele Leichen von erwachsenen Personen, und fand die Drüse oder deren Derivate in 57 Fällen; dies wären somit 28% des vorgelegenen Materials; von den 57 Fällen wurden 30 (30%) in Leichen von Neugeborenen und die übrigen 27 (27%) in Leichen von Erwachsenen gefunden. — Gelegentlich traf es sich, dass ich in jeder untersuchten Leiche eine Drüse vorfand, ein andermal wieder blieben meine Bemühungen in einer Reihe von Fällen ohne Resultat, zumeist aber fand ich in jeder vierten Leiche auch das Organ. — Ich kann nicht unterlassen, schon an dieser Stelle zu bemerken, dass ich an ein noch häufigeres Auftreten der Glandula suprahyoidea glaube und zwar aus dem Grunde, weil sich häufig an ihrer Stelle ein von reichlichem Fett durchsetztes Bindegewebe vorfindet, welches ich für den äussersten Grad von regressiver Metamorphose der Drüse anzusehen geneigt bin. Die später folgenden Auseinandersetzungen werden lehren, dass ich berechtigt bin, eine solche Annahme nicht schlechtweg abzuweisen. —

Die nachstehende Tabelle führt die einzelnen Fälle vor und verzeichnet gleichzeitig das Lagerungsverhalten der Drüse. —

Tabelle über die Glandula suprahyoidea des Kindes.

1	
2	
3	
4	
5	
6	Die Drüse lag in dieser Reihe vor der Fascia mylohyoidea auf dem Zungenbeine und fest an dasselbe geheftet.
7	
8	
9	
10	
11	
12	

13 In diesen Fällen fanden sich je zwei Drüsen; davon lag
14 eine vor der Fascia mylohyoidea, die zweite hinter dem
15 Musculus mylohyoideus im Insertionsstücke eines Musculus
16 geniohyoideus.
17

18 Die Drüse lag median, hinter dem Musculus mylohyoideus
19 auf dem Zungenbein.
20
21
22
23
24

25 Die Drüse liegt seitlich in einem Musculus geniohyoideus.
26

27 An Stelle der Drüse findet man eine bis hanfkorngrosse mit
28 honigartiger Flüssigkeit gefüllte Cyste an das Zungenbein
29 geheftet. Die Cyste liegt hinter dem Musculus mylohyoi-
30 deus oder im Fleische eines Musculus geniohyoideus.

Tabelle über die Glandula suprahyoidea des Erwachsenen.

1 Kleine, etwas über hirsekorngrosse Drüse hinter dem Musculus
mylohyoideus.

2
3 Die Drüse lagert hinter dem Musculus mylohyoideus median
4 am Zungenbein.
5
6
7

8 Die Drüse ist vor der Fascia mylohyoidea an das Zungen-
9 bein geheftet.
10
11

12 Die Drüse liegt median am Zungenbein, aber gedeckt von
13 Fasern der Musculi geniohyoidei.
14
15
16
17

18 Es liegt eine Drüse vor der Fascia mylohyoidea und eine
zweite seitlich in einem Musculus geniohyoideus. Beide haften
basal am Zungenbein.

19, 20, 21, 22, 23, 24*, 25* Es liegt mit Ausnahme der Fälle 24 und 25 hinter dem Musculus mylohyoideus eine bis bohnengrosse Cyste.

26, 27, 28 Es finden sich zwei Cysten; davon lagert eine median, die zweite im Fleische, eines Musculus geniohyoideus; die Cysten stehen durch dichtes Bindegewebe mit einander im Zusammenhang.

29 An der Uebergangsstelle des Zungenbeinkörpers in das linke grosse Horn und hinter dem Musculus geniohyoideus sinister lagert eine bohnengrosse, durch lockeres Zellgewebe an den linken Musculus genioglossus geheftete Drüse, die vermittelst eines Bindegewebsstranges mit dem Zungenbeine im Zusammenhange steht.

Mit den 200 Fällen hatte ich für diese Abhandlung das statistische Material über die Glandula suprahyoidea abgeschlossen, da ich aber dem Organe noch immer nachforsche, so habe ich neuerdings unter 37 Leichen zehnmal die Glandula suprahyoidea gefunden. —

An dieser Stelle möge auch erwähnt werden, dass ich in der Leiche eines im jugendlichen Alter verstorbenen Orang Utang an Stelle, wo im Menschen die Glandula suprahyoidea lagert, eine länglich geformte Cyste vorfand. —

Zum Schlusse dieses Kapitels führe ich noch an, dass nach der Tabelle in 12 Fällen Cysten an Stelle der Drüsen lagen, und die nachfolgenden Abschnitte werden lehren, dass die Cysten als Entartungsprodukte der Glandula suprahyoidea aufzufassen sind. —

C. der feinere Bau der Glandula suprahyoidea.

Um die den Bau der Drüse eingehenden Gewebe kennen zu lernen, habe ich einerseits frische Objekte gewählt, andererseits wieder Drüsen in Alkohol und chromsaurem Kali gehärtet und Durchschnitte durch das ganze Organ verfertigt. Ich muss gleich

im vorhinein erwähnen, dass ich an den verschiedenen Drüsen bis auf ihren typischen Charakter mancherlei Variationen beobachtet habe, die aber sonder Zweifel auf eine regressive Metamorphose des drüsigen Gewebes zurückzuführen sind. — Die mikroskopische Untersuchung zeigt als Hülle der Drüse mehr oder minder lockeren, fibrillären Zellstoff, der namentlich an der basalen Fläche des Organes, also dort, wo letzteres dem Zungenbeine aufliegt, am mächtigsten ist und direkt in das periostale Gewebe des Os hyoideum übergeht. — Diese membranöse Hülle entsendet in das Innere der Glandula suprahyoidea zahlreiche Fortsätze, welche in ihrer Totalitat das Stroma der Drüse repräsentiren und in immer kleiner werdende Abschnitte bis zu ganz kleinen Drüsenbläschen zerfallen. Die einzelnen Balken des Stroma sind nicht immer und überall gleichmässig entwickelt, sie haben eine ziemliche Dicke erreicht und bestehen aus lose an einandergereihten Bündeln von lockerem Zellstoff, dem hie und da elastisches Gewebe beigemengt ist, oder die Balken sind schmächtig und deren Fibrillen so hart an einander gepresst, dass sie insgesammt als eine Masse imponiren. — An einigen Objekten sah ich dieses fibrilläre Gewebe hauptsächlich perifer bedeutend überwiegen und das Drüsengewebe war auf das Centrum des Körpers angewiesen. Auch die Grösse und Form der Balken ist nicht immer gleich und dem entsprechend können wir nicht erwarten, allerorts gleich geformte und gleich grosse Areolen anzutreffen; die Areolen nähern sich wohl meist einer mehr rundlichen Form, doch sind sie häufig polygonal oder in die Länge gezogen. Auch soll nicht unerwähnt bleiben, dass in einem Falle — es betraf dies ein neugeborenes Kind — das dichte besonders reichliche Balkengewebe der Drüse überall von Spindelzellen durchsetzt angetroffen wurde.

In den Areolen des Stroma lagern nun die eigentlichen Hohlgebilde der Drüse — das für diese typische Gewebe. — Es sind dies zumeist rundliche, blasenartige, aber auch hie und da mehr in die Länge gezogene, mehr schlauchförmige Gebilde. Die ins Maschenwerk eingeschobenen, in sich abgeschlossenen Drüsenblasen, besitzen eine einschichtige Lage von cubischem Epithel mit grossen runden Kernen und deutlichen Kernkörperchen. Im

übrigen enthält die Höhle jeder Blase ein helles Fluidum. — Die Verhältnisse sind durch die auf Tafel II u. III enthaltenen Abbildungen illustrirt. — Taf. II. Fig. 1 zeigt einen Sagittalschnitt durch die Glandula suprahyoidea eines Neugeborenen. — Die Zeichnung ist bei geringer Vergrösserung (Hartnak 4) des Objektes angefertigt. Man sieht genau das fibrilläre Stroma und die Drüsenbläschen; an einer anderen Stelle den Beginn einer cystösen Degeneration, in dem die Blasen unregelmässiger geformt sind, das Stroma eingeengt wurde und die Epithelschichte bedeutend rareficirt erscheint.

Fig. 2 und 4 demonstriren die Drüsenbläschen des Erwachsenen bei starker Vergrösserung (Hartn. 8). In Fig. 2 sieht man das fibrilläre Stroma mit dem Epithelium in der Flächenansicht; eine Substantia propria der Blasen ist nicht zu erkennen. Fig. 4 repräsentirt eine Blase aus der Glandula suprahyoidea eines Erwachsenen mit deutlicher, wie granulirt aussehender Wandung und der einschichtigen Epithelbekleidung. Auf der einen Seite sieht man überdies die letztere in der Vogelansicht.

Alles bisher von den Abbildungen Gesagte kann (mit Ausnahme der Rarefaction in der ersten) als physiologischer Bau der Drüse angesehen werden, nun finden sich aber, wie bereits angeführt, reichliche Modificationen im Bau des Organes, die ich nicht für genuin, sondern als Degeneration der Drüse ansehen möchte. Hierher gehören vor allem die Erweiterung der einzelnen Follikel, wahrscheinlich hervorgerufen durch Vermehrung des Inhaltes; ferner die Erweiterung durch Confluenz von Blasen; man sieht nämlich häufig, dass die Zwischenwand der überaus gross und weit gewordenen Drüsenblasen sehr dünn geworden oder stellenweise gar schon durchbrochen wurde. Dieser Process erstreckt sich bisweilen auf das ganze Organ, und man sieht in diesen Fällen am Querschnitte der Drüse schon mit freiem Auge ganz klar ein System von Lücken, die den erweiterten und zugleich confluirten Follikeln entsprechen; dieser Process erleidet oft noch eine Steigerung, es bilden sich weitere grössere Räume in der Drüse, sie entartet cystös und im höchsten Grade dieser Metamorphose ist alles Drüsengewebe geschwunden und an dessen Stelle zeigt sich eine dem Zungenbeinkörper adhärirende, einkämmrige Cyste

mit dickem, honigartigem Inhalte und einer der Höhlenwand hie und da noch anhaftenden cubischen Epithellage (siehe Tafel 1. Fig. 4 und 5).

Ausser dieser Entartung kenne ich in der Drüse noch eine zweite, nämlich die Colloidmetamorphose. Man sieht dann allenthalben die erweiterten Drüsenblasen, die auch gewöhnlich noch ein Epithelium besitzen, eingenommen von einer hyalinen Masse, wie sie bei Colloiddegeneration der Schilddrüse vorzukommen pflegt. Fig. 3 und 5 haben die Aufgabe, die colloide Degeneration der Drüsenblasen darzustellen. Das Präparat ist der Drüse eines Erwachsenen entnommen. In einigen der Blasen (Taf. 3. Fig. 3) sieht man auf grossen Strecken die Wandung eines Epithels entbehrend. —

Noch eines histologischen Befundes habe ich am Schlusse dieses Kapitels zu gedenken: ich übergebe denselben der Beurtheilung der pathologischen Anatomen, da ich in der normalen Gewebelehre keinen Körper kenne, mit dem er identisch wäre. Es handelte sich hier um die Glandula suprahyoidea eines Erwachsenen; in dieser zeigten sich zahlreiche concentrische Körper, von welchen ich den am schönsten entwickelten auf Taf. 3. Fig. 6 abbilden liess. Aus dieser ersieht man, dass diese Körper aus concentrisch geschichtetem Bindegewebe zusammengesetzt werden. Diese concentrischen Körper finden sich zerstreut in der Drüse vor und entsprechen, was Formation anlangt, der mit b bezeichneten Stelle. Das concentrisch geschichtete Gewebe hört gegen das Centrum des Körpers auf und dieses wird dann eingenommen von einer granulirten Masse, über welches ich weiter nichts aussagen kann, da ich ein andermal die Körper nicht mehr vorfand und demnach ausser Stand gesetzt war, mit besseren Reagentien an die Untersuchung der centralen Masse des Körpers herantreten zu können. In dem Falle, der in Fig. 6 zur Abbildung kam, stellt sich der concentrische Körper etwas zusammengesetzter dar. Vor Allem bemerke ich, dass er in eine bindegewebliche Kapsel eingeschlossen ist, von welcher der Körper am Präparate abgehoben ist. Die Kapsel, sowie auch das concentrisch geschichtete Gewebe enthält Spindelzellen. Die Kapsel schliesst bei

b einen concentrischen Körper ein, dann folgt der mittlere Abschnitt, enthaltend zwei grössere, concentrisch geschichtete Körper, die nebenbei noch eine concentrische gemeinschaftliche Hülle besitzen, auf welcher bei e und d noch ähnliche Gebilde aufsitzen. Im Innern des einen Körpers ist auch das vorher angeführte granulirte Gewebe dargestellt. Ich habe versucht, zwischen diesen Körpern und den in der Thymus vorkommenden geschichteten, eine Analogie herauszufinden, doch ist dies bis auf den äusseren Theil der Körper nicht ganz zutreffend. Auch an die Aehnlichkeit mit Pacinischen Tastkörperchen dachte ich, doch kann ich nicht behaupten, dass es sich auch hier um eine concentrisch-geschichtete Einhüllung einer Nervenendigung handelt, da ich wie gesagt über den centralen Theil des Körpers nicht im Klaren bin. Der Umstand aber, dass ich diese Gebilde nur in einem Falle antraf, lässt mich vermuthen, dass man auch hierin eine retrograde Metamorphose der Drüsenblasen zu sehen habe. — Weitere Beweise zur Erhärtung dieser Meinung kann ich jedoch nicht anführen. Dies wäre über den feineren Bau und die retrograde Metamorphose der Glandula suprahyoidea zu sagen gewesen.

D. Ueber das Verhältniss der Glandula suprahyoidea zur Schilddrüse.

Wenn man nun Umschau hält im histologischen Bau der im thierischen Organismus auftretenden Drüsen, um einen Vergleich zwischen diesen und der Glandula suprahyoidea ziehen zu können, so wird die Aehnlichkeit in der Structur dieser Drüse und der der Glandula thyreoidea alsbald auffallen. Diese Aehnlichkeit ist eine so grosse, dass man sich fragen wird, ob die oberhalb des Zungenbeines gelegene Drüse ihrer Entwicklungsgeschichte nach nicht aus dem Keimlager der Thyreoidea hervorgehe. Um auf die Beantwortung dieser Frage mit Erfolg eingehen zu können, ist es nothwendig, die Morphologie der Schilddrüse und ihre Entwicklungsgeschichte etwas specieller zu betrachten und wieder hauptsächlich die des sogenannten dritten Lappens, des Processus pyramidalis. —

Es ist bekannt, dass gerade in Bezug auf den letztern mannigfache Variationen bestehen, so dass der Processus pyramidalis zwischen einer eminenten Ausbildung und dem vollständigen Mangel auf und ab schwankt. Ich habe mich diesbezüglich nicht auf die bisher gemachten Studien berufen können, denn es handelte sich nur abgesehen von anderem, vornemlich darum, ob eine Coëxistenz zwischen der Glandula suprahyoidea und dem Processus pyramidalis der Schilddrüse nachzuweisen sei. —

Der Processus pyramidalis kommt nach meinen Untersuchungen in 74% der Fälle vor und zwar entweder blos angedeutet als ein Zapfen, der die obere Periferie der Schilddrüse nicht viel überschreitet, bis zu jener stattlichen Entfaltung, die nothwendig ist, um ihm eine Verbindung mit der ausgehöhlten Fläche des Zungenbeines zu ermöglichen. Bis an das Zungenbein reichend, fand sich der Processus pyramidalis in den hundert Leichen von Erwachsenen

68 mal

in den hundert Kindesleichen

63 mal

weniger hoch sich erstreckend bis an das Ligamentum conicum, die Mitte der Cartilago thyreoidea oder bis zum oberen Rand desselben Knorpels

6 mal im Erwachsenen und

12 mal in den Leichen von Kindern. —

Die Gestaltung des Pyramidenfortsatzes ist nicht in allen Fällen eine gleiche; sie ist bald mehr cylindrisch, mehr flach oder in der That pyramidenförmig und im letzteren Falle ist die Spitze gegen das Zungenbein gerichtet. — Auch die Lage wechselt mannigfach; am häufigsten kommt der Fortsatz aus dem linken Lappen der Schilddrüse, oft aus dem Isthmus thyreoideus oder aus dem rechten Lappen. Einige Beispiele, die ich hier folgen lasse, werden genügen, um diese Variationen zu illustriren.

a) Der Processus läuft gegen das linke grosse Horn des Zungenbeines und verbindet sich mit dessen Mittelstück.

b) Der Processus pyramidalis ist mehr quer gelagert; er geht aus dem oberen Ende des rechten Schilddrüsenlappens hervor,

legt sich quer auf den Musculus thyreo-hyoideus und läuft in derselben Richtung weiter, bis er median unter dem Zungenbeinkörper eine wesentliche Verdickung erfährt.

c) Der Isthmus thyreoideus besitzt auch gegen die Trachea herab einen ganz kurzen, pyramidenförmigen, parenchymatösen Fortsatz.

Im Neugeborenen und in sehr jugendlichen Individuen ist der Fortsatz gewöhnlich gut entwickelt und besitzt die Farbe und drüsige Oberfläche des Mutterorganes, nicht so im Erwachsenen; hier findet man sehr häufig, jedenfalls häufiger als im Neugebornen Modificationen im Baue, der Form und dem Aussehen des Pyramidenfortsatzes. Diese beweisen, dass eine regressive Metamorphose das Organ befallen habe. — Der Fortsatz ist seitlich wesentlich verdünnt, oft so stark, dass das Gewebe vollkommen durchscheinend geworden; dieser atrofische Zustand nimmt zu, und es bleibt seitlich nur mehr das bindegewebige Gerüste zurück, in welchem die typischen Gefässverzweigungen der Drüse noch erhalten sind. Der Schwund befällt in anderen Fällen wieder die mittlere Partie der Pyramide, und es kommt schliesslich so weit, dass dieselbe in zwei Theile getheilt erscheint, von welchen der untere mit der Thyreoidea, der obere mit dem Zungenbein verbunden ist. Dieser Abschnürungsprocess lässt sich mit den noch später zu besprechenden accessorischen Schilddrüsen nicht verwechseln, denn diese sind stets vollkommen isolirt, während die durch ersteren Vorgang erzeugten selbständigen Schilddrüsenstücke noch immer durch einen, an Stelle des atrofirten Drüsengewebes zurückgebliebenen Bindegewebsstrang in Verbindung stehen. Der Schwund im Gewebe trifft in vielen Fällen wieder das obere Ende des Pyramidenfortsatzes; dieser wird immer dünner, zarter, durchscheinender; die oberste, am Zungenbein haftende Partie ist schon ganz bindegewebig und die atrofirende Drüsensubstanz lauft gegen den schon bindegewebig entarteten Theil so aus, dass man an einem solchen Präparate alle Stadien (vom normalen Gewebe bis zur Degeneration in einfachen Zellstoff) beisammen hat. In den am weitesten in der Metamorphose vorgeschrittenen Fällen ist der Pyramidenfortsatz bis an die Glandula thyreoidea zu Bindegewebe umgewandelt.

In Bezug auf das Zustandekommen der Atrofie des Pyramidenfortsatzes kann die Frage aufgeworfen werden, ob sie genuin in demselben auftrete oder nicht vielleicht durch die Bewegungen der vor dem Fortsatze ziehenden Muskeln, also auf mechanische Weise zu Stande komme. Da die topografischen Verhältnisse um den Fortsatz der Schilddrüse herum immer die gleichen sind, so müsste seine Atrofie wohl stets angetroffen werden; da dies nicht der Fall ist, so glaube ich, dass die Atrofie unabhängig von äusseren mechanischen Einflüssen einherschreite.

Ueber pathologische Vorgänge im Pyramidenfortsatz hatte ich Gelegenheit zu beobachten, dass er unabhängig von der Glandula thyreoidea sowohl vom parenchymatösen wie Cystenkropf befallen werden könne, und dass wieder beim Struma der Schilddrüse sehr häufig der mittlere Fortsatz intakt bleibt. Fehlt der Processus pyramidalis, dann gewahrt man zuweilen in dessen Region isolirte, kleinere Schilddrüsen von rundlicher oder ovaler Form, die Glandulae thyreoideae accessoriae genannt werden und nach der Stelle im fünften Bande der Elementa physiologiae: vidi etiam propriam glandulam fuisse, quae ante mediam cartilaginem thyreoideam ponebatur, neque ad thyreoideam pertinuisse, schon dem grossen Haller bekannt waren. Ich habe unter den zweihundert Fällen auf die sich meine Statistik über diesen Gegenstand aufbaut

14 mal solche accessorische Schilddrüsen vorgefunden

und zwar reihen sie sich nach ihrer Lage in Glandulae accessoriae superiores, inferiores, mediae und laterales. —

Obere accessorische Schilddrüsen fand ich 10 mal
mittlere 2 mal
laterale 1 mal

und in einem Falle neben einer oberen auch noch eine untere. Die unteren liegen wenige Mm. oberhalb des Isthmus der Schilddrüse, die mittleren median auf der Cartilago thyreoidea und die oberen sind ganz ähnlich der Spitze des Pyramidenfortsatzes durch dichtes Zellgewebe, nicht so an den vorderen Rand, als vielmehr an die concave Fläche des Zungenbeinkörpers geheftet. An dieser Stelle findet sich überdies, ob nun Drüsengewebe vor-

handen ist oder nicht — gleichviel — ein dichtes, elastisches Gewebe untergebracht.

Hiermit wäre die Variationsbreite der Schilddrüse so ziemlich erschöpft; um der Vollständigkeit volle Rechnung zu tragen, führe ich noch an, dass ich zweimal das Fehlen des Isthmus thyreoideus und vier mal Atrofie desselben beobachtet habe. In die letztere Gruppe gehören drei Fälle, die ich in Leichen von wenig Wochen alt gewordenen Kindern fand. —

Nachdem nun die Morphologie der Schilddrüse behandelt ist, können wir untersuchen, wie sich zu diesen Variationen die Glandula suprahyoidea verhalte. Es muss die Frage beantwortet werden, ob die Drüse ihre Gegenwart nur an die des Processus pyramidalis knüpft oder auch bei Mangel desselben vorkommen könne. Wenn nur ersteres sich ereignete, dann wäre ein genetischer Zusammenhang zwischen der Glandula thyreoidea und suprahyoidea sehr wahrscheinlich. —

Die hierauf zielende Untersuchung in den 200 Leichen hat ergeben, dass 40 mal neben dem Processus pyramidalis auch die Glandula suprahyoidea zugegen war, 12 mal die Drüse allein ohne Pyramidenfortsatz auftrat, und 4 mal die Drüse mit dem Auftreten einer oder mehrerer Glandulae thyreoideae accessoriae vergesellschaftet gewesen. — In zwei Fällen, die Neugeborene betrafen, fand ich auch noch, dass die Glandula suprahyoidea, die nicht hinter dem Musculus mylohyoideus, sondern ganz vorn am Zungenbein lag, gegen den Processus pyramidalis herabgeneigt war, so dass sich beide fast berührten. Die bisher berührte Morphologie des Pyramidenfortsatzes und der Glandula suprahyoidea, insbesondere aber der histologische Bau des Organes machen es sehr wahrscheinlich, dass wir es mit einem Gebilde zu thun haben, welches seiner Entwicklungsgeschichte nach mit der Glandula thyreoidea in innigem Connex stehen mag, aber einen unbezweifelbaren Beweis kann ich hierfür nicht erbringen, denn die Entwicklungsgeschichte giebt keine rechten Anhaltspunkte für einen solchen, wie die nachfolgenden Daten lehren. —

Was die Entwicklungsgeschichte der Schilddrüse anlangt, so

sind bis heute die hierüber von W. Müller[1]) angestellten Untersuchungen massgebend. Aus diesen entnehme ich: »Die Schilddrüse entwickelt sich bei allen Wirbelthieren nach demselben Plan in drei wohl charakterisirten Stadien; einem Stadium der Abschnürung der stets unpaaren Anlage vom Schlundepithel, einem Stadium der Bildung netzförmiger Drüsenschläuche durch Betheiligung des Gefässblatts und einem Stadium der Follikelbildung.

Den Ausgangspunkt der Entwicklung sucht Müller in einem ähnlichen, mechanischen Momente, wie es für die erste Anlage der Hypophysis massgebend ist und zwar in einer festen Adhärenz des Schlundepithels an der Theilungsstelle des primitiven Kiemenarterienstamms. Indem letzterer mit dem Herz in sehr früher Zeit durch die stärkere Entwicklung der umgebenden Theile nach rückwärts gedrängt wird, zieht er das anhaftende Stück des Schlundepithels zu einem rundlichen Fortsatz aus, welcher etwas nach abwärts gerichtet ist und mit der Schlundhöhle in der Medianlinie durch eine anfangs geräumige Oeffnung communicirt. Dieser Fortsatz wird von den Ursprüngen der Kiemenarterien in der Art eingefasst, dass das vorderste Paar vor ihm, das mittlere zu seinen beiden Seiten und das dritte an seiner hinteren Fläche verläuft, und erhält frühzeitig von deren Adventitien einen dünnen aus spindelförmigen Zellen bestehenden Ueberzug. In Folge der frühzeitigen Involution der beiden vordersten Kiemenarterien kommt dieser Fortsatz des Schlundepithels dicht vor der Abgangsstelle der vordersten bleibenden Kiemenarterien zu liegen, mit welcher er durch seinen dünnen, bindegewebigen Ueberzug zusammenhängt. Der Involution der beiden vordersten Kiemenarterien geht eine Verdickung der beiden vordersten Kiemenbogen parallel. Indem sie auf die Copula übergreift, wird die Oeffnung, durch welche der die Schilddrüsenanlage darstellende Epithelfortsatz mit der Schlundhöhle communicirte, zu einem Gang verengt, welcher rasch sich verschmälert und dem völligen Schwund anheimfällt. —

Noch während die Abschnürung im Gange ist, verdickt sich

[1]) Jenaische Zeitschr. für Med. und Naturwiss. Bd. VI.

die Epithelauskleidung der Schilddrüsenanlage durch Vermehrung ihrer Zellen, dadurch wird das Lumen verengt und wenigstens bei den höheren Wirbelthieren vollständig ausgefüllt. Sie stellt in Folge dessen zur Zeit der vollendeten Abschnürung einen bei letzteren soliden, bei den Fischen (Selachiern) mit schmalem centralen Lumen und dicker Epithelwand versehenen unpaaren Körper dar, welcher in der Mittellinie der vorderen Schlundwand zwischen Copula des zweiten Schlundbogen (dem zukünftigen Körper des Zungenbeins) und Ende des Kiemenarterienstamms seine Lagerung hat. — Bei allen höheren Wirbelthieren folgt die Anlage der Schilddrüse dem Ursprung des vordersten bleibenden Kiemenarterienpaars auf seinem Rückzug in den Thorax eine verschieden weite Strecke und entfernt sich dadurch von ihrer ursprünglichen Lagerung an der hinteren Fläche des Zungenbeins.« — Aus dieser ebenso klaren als reichhaltigen Schilderung des Entwicklungsganges der Thyreoidea kann ich leider nichts entnehmen, was auf das Vorkommen einer der Thyreoidea analog gebauten Drüse, die aber oberhalb des Zungenbeines lagert, ein erklärendes Licht werfen würde. Ist die Glandula suprahyoidea die sich nach der Abschnürung aus der Schlundwand hervorgewucherte, primäre Anlage der Schilddrüse? ist sie ein durch das Wachsthum des Kiemenbogens abgeschnürtes Stück der Thyreoidea? oder dies alles nicht, sondern vielmehr ein sich selbstständig aus der Schlundwand entwickelndes Organ? Alle diese Fragen drängen sich auf, harren aber noch einer Antwort. Ich glaube, dass man eine Entscheidung in dieser Sache erst dann fällen kann, wenn wir über das Wachsthum, die Verschlussweise des Visceralbogens mehr als heute wissen werden, und wenn namentlich der mechanische Einfluss gekannt sein wird, den das Wachsthum der Visceralbogen auf die von den letzteren umschlossenen Contenta ausübt. Es ist auch nur eine Vermuthung, die ich an dieser Stelle ohne Präjudiz aussprechen möchte, dass jene dichte, elastische, an der unteren, ausgehöhlten Zungenbeinfläche lagernde Masse, die den Pyramidenfortsatz der Glandula thyreoidea diesen Ortes fixirt, aber auch bei Mangel derselben angetroffen wird, der einstmaligen Abschnürungsstelle der Schilddrüse von der Schlundwand entspreche.

E. Einiges zur pathologischen Anatomie der Glandula suprahyoidea.

Von pathologischen Vorgängen in der Glandula suprahyoidea ist mir bisher eigentlich nur einer bekannt worden und dieser manifestirt sich durch eine cystöse Degeneration. — Da diese eine regressive Umwandlung repräsentirt und wir von einem Organ, dessen vitale Funktion keineswegs hochzustellen ist, nicht behaupten können, es sei die regressive Umwandlung einem pathologischen Zustande gleichzustellen (ich erinnere blos an die Thymus), so könnte die Aufschrift dieses Kapitels vielleicht bemängelt werden; da aber die Cystenbildung in der Glandula suprahyoidea ganz analog der in der Schilddrüse ist und die der letzteren in den Bereich der pathologischen Anatomie fällt, so stehe ich nicht an, denselben Vorgang in der Glandula suprahyoidea gleichfalls für einen pathologischen anzusprechen. — Ich habe diesen Process in der eben genannten Drüse 12 mal beobachtet, und von diesen entfielen auf Erwachsene 8 Fälle. In der Tabelle (pag. 9) sind auch noch 2 mit einem Kreuze bezeichnete Fälle angeführt, diese lasse ich vorher unberücksichtigt, da ich nachweisen werde, dass die Genese dieser mit der Glandula suprahyoidea nichts zu schaffen hat. —

Die Cystenbildungen im Organe hatten, wie ich bereits erwähnte, nicht stets denselben Grad erreicht. — Sie kommen im drüsigen Gewebe vor und von der Grösse, dass nur ein scharfes Auge sie ohne Zuhülfenahme einer Loupe erkennen kann. Die Cysten werden grösser und da sie aus den Drüsenbläschen hervorgehen, so schwinden diese in demselben Maasse als erstere zunehmen; man sieht in diesem Stadium am Durchschnitte des Organes das Gewebe rarificirt von Lücken durchsetzt, die ein gelbliches, dickliches Fluidum enthalten. Die Rarefaction des Gewebes schreitet noch weiter vor, es confluiren die kleinen Cysten zu immer grösseren und schliesslich ist also aus der Glandula suprahyoidea eine Cyste mit honigartigem Inhalte geworden, deren Innenwand sich nur mehr stellenweise eines epithelialen Belages erfreuen darf. Solche Cysten zeigen sich vorne am Zungen-

bein, hinter der Fascia mylohyoidea, hinter dem Musculus mylohyoideus und in der Zungenbeinsinsertion eines oder des anderen Geniohyoideus. Zuweilen sind mehrere vorhanden, darunter einige sehr kleine, und aus dem Umstande, dass ich zuweilen erst nach vollständiger Bloslegung der oberen Fläche des Zungenbeinkörpers in dem Bindegewebe, das man schon für Beinhaut ansehen möchte, kleine hirsekorngrosse Cysten vorfand, muss ich den Schluss ziehen, dass das Schicksal der degenerirenden Glandula suprahyoidea ein verschiedenes sein kann. Es wandelt sich die Drüse in ihrer ganzen Entfaltung in eine Cyste um, die sogar wächst, denn sie werden linsen- bis bohnengross oder die cystische Degeneration führt zum vollständigen Ruin des Organes und als letztes Zeichen seiner Existenz finden sich die gerade erwähnten kleinen Cysten im Bindegewebe an der oberen Fläche des Corpus ossis hyoidei. Dies fand ich nicht nur im Erwachsenen, sondern auch schon im Neugebornen, und daraus wage ich den Schluss zu ziehen, dass die Drüse noch häufiger vorkomme, als ich gefunden habe; sie schwindet eben ganz oder man findet sie ob ihrer Kleinheit und Entartung nicht mehr. — Allen Cysten dieser Art ist gemeinschaftlich eine basale Fixation ans Zungenbein. —

Grössere Cysten als die oben angeführten sind mir bisher nicht untergekommen, doch kann nicht bezweifelt werden, dass die aus der Glandula suprahyoidea hervorgehende Cyste, die bis zur Grösse einer Bohne heranwächst, noch bedeutendere Dimensionen annehmen könne, zu Tumoren sich umgestalte, deren Ausgangspunkt in der Regio suprahyoidea zu suchen ist. Nach dem im zweiten und dritten Absatz dieser Abhandlung über die Lage der Drüse und der Topografie der Submaxillargegend Gesagten wird auch die Lage, Ausdehnung und die Dislocation einer aus der Glandula suprahyoidea hervorgegangenen Geschwulst nicht immer dieselbe sein. — Es wird der Situs der Geschwulst ein anderer sein, wenn sich der Tumor aus einer vor der Fascia mylohyoidea oder einer hinter dem Musculus mylohyoideus gelegenen Drüse entwickelt; wieder verschieden von diesem, wenn zum Ausgangspunkt der Degeneration jene Drüse in Anspruch genommen wird, die lateral situirt von dem untersten Stücke eines

Musculus geniohyoideus vollständig eingehüllt ist. Da gelegentlich zwei Drüsen auftreten, von denen die eine vor die andere hinter dem Musculus mylohyoideus lagert, so kann nicht ausgeschlossen bleiben, dass in manchen Fällen sich zwei Tumoren oberhalb des Zungenbeines entwickeln können, die bei ihrem Wachsthume in entgegengesetzten Richtungen sich ausdehnen werden, aber auch zu confluiren im Stande sind, wenn durch die Extension der Geschwulstmassen die musculöse Scheidewand (Musculus mylohyoideus) zwischen ihnen durch Druck zum Schwinden gebracht wurde.

Nehmen wir vorerst an, dass eine an der vorderen Periferie des Zungenbeines situirte Drüse cystös degenerire und diese dann zu einer grossen Geschwulst werde. In diesem Falle wird man, wenn die Cyste nur einigermassen angewachsen ist, eine Geschwulst in der Zungenbeingegend sehen und fühlen können. Diese kann bei weiterer Vergrösserung subcutan weit herabreichen, auch unter das Platysma gelangen und auf diese Weise gegen die grossen Halsgefässe, den Unterkiefer, gegen die Fossa submaxillaris vordringen. Sie wird den Boden der Mundhöhle heben können, ohne dass sie zwischen Mylohyoideus, Hyoglossus und Geniohyoideus einzudringen braucht.

Entwickelt sich eine hinter dem Musculus mylohyoideus median gelegene Drüse zu einer Geschwulst, so wird sie wahrscheinlich zwischen Geniohyoideus und Genioglossus durch, in den Sulcus lingualis eintreten und bis an die Schleimhaut am Boden der Mundhöhle herandringen. — In dem Maasse, als die Geschwulst anwächst, wird die Schleimhaut in die Mundhöhle vorgebuchtet werden. Es kann die Geschwulst auch zwischen den Genioglossis gegen den Boden der Mundhöhle aufsteigen, aber aus Gründen, die ich im zweiten Absatz der Abhandlung erörtert habe, wird eine solche Wanderung der Geschwulst schwerer zu Stande kommen, als die vorher beschriebene. — Solche Tumoren werden die Muskeln, die sie auf ihrer Wanderung begegnen, wohl drücken, selbst verdrängen, auf die Seite schieben, aber einen Muskel so auseinander zu treiben, wie es eine Geschwulst allenthalben könnte, die aus der vom Geniohyoideus umschlossenen Glandula suprahyoidea entsteht, werden sie nicht im Stande sein. —

Es ist auch zu berücksichtigen, dass ähnliche Geschwülste, falls sie in toto oder blos theilweise gegen das Spatium retrohyoideum (siehe pag. 5) hinwuchern, in das submucöse Gewebe der Epiglottis eindringen und durch Verschluss des Kehlkopfeingangs gefahrdrohende Erscheinungen veranlassen können. —

Es wird nun erlaubt sein, zu untersuchen, wie sich die in der Zungenbein- und Zungengegend vorkommenden Geschwülste die als Cystenhygrome und Ranula in der medicinischen Literatur angeführt sind, und deren Genese noch ziemlich in Dunkel gehüllt ist, zu der cystösen Degeneration der Glandula suprahyoidea verhalten. Es stehen mir keine Präparate über derartige Geschwülste, zu Gebote, um eine anatomische Untersuchung vornehmen zu können; ich halte mich daher nur an die Beschreibung von beobachteten Fällen und für meine Sache genügt es, jene Literaturangaben zu benützen, die in ganz ausgezeichneter Weise von J. Arnold[1]) und insbesondere von Heusinger[2]) zusammengestellt wurden. — Arnold weist an der Hand der Literatur nach, dass der Sitz der Cystenhygrome in der einen Zahl der Fälle ein oberflächlicher, in der anderen ein tiefer ist und darnach classificirt er diese Art von Tumoren. Ueber die Aetiologie dieser Geschwülste sagt der Autor: »Nachdem nachgewiesen ist, dass den Hygromen weder eine Erkrankung der Speicheldrüsen, noch der Schilddrüse, noch des Ganglion intercaroticum, noch der Bursa mucosa-hyo-thyreoidea zu Grunde liegt, dass dieselben in keinem Zusammenhang mit den Hydromeningocelen stehen, nachdem ferner angeführt wurde, dass das subcutane, subaponeurotische und intermusculäre Bindegewebe der Sitz der Erkrankung, d. h. der Cystenbildung ist, bleibt uns zunächst nur noch zu erörtern übrig, in welcher diese cystischen Räume entstehen. Ich kann mich hier nicht auf eine Auseinandersetzung darüber einlassen, ob die Cystenbildungen als Neubildungen aufzufassen seien oder nicht, in welcher Weise im Allgemeinen Cystenräume entstehen und welche der über diesen Vorgang bestehenden Ansichten die richtige ist; ich muss mich

[1]) Virch. Arch. Bd. 33.

[2]) Virch. Arch. Bd. 29 und 33.

vielmehr auf die Mittheilungen, welche einzelne Forscher über die Entstehung der Cysten bei den angeborenen Hygromen des Halses machen, und auf deren Vergleichung mit meinen Befunden beschränken.«

Er citirt hierauf Wernher, der sagt: »Es versteht sich von selbst, dass ich die angeborenen wie Cystenhygrome überhaupt in ihren mannigfachen Varietäten als pseudoplastische Bildungen betrachten muss, welche unabhängig von der Entwicklung des Fötus und von irgend einem Organ entstehen und namentlich der Umwandlung eines derselben ihr Dasein verdanken« und kommt schliesslich zu dem Resultate: »Die Cystenhygrome verdanken ihre Entstehung einer cystoiden Degeneration des Bindegewebes und sind nicht auf die Erkrankung irgend eines Organes zurückzuführen.«

In Bezug auf diese Auseinandersetzungen über das ätiologische Moment der Cystenhygrome muss wohl zugegeben werden, dass selbst bei Ausschluss der angeführten Substrate (wie Speicheldrüsen, Schilddrüse, Ganglion intercaroticum und Bursa mucosa-hyo-thyreoidea) noch kein Grund vorhanden ist, mit apodictischer Bestimmtheit anzunehmen, dass lediglich die Bindesubstanz und nicht irgend ein Organ zum Ausgangspunkte der Cystenbildung werde. Ich zweifle nicht, dass dies möglich ist, und habe auch keinen Anhaltspunkt, um die von Arnold beschriebenen Tumoren auf Cystenbildung der Glandula suprahyoidea zurückzuführen.

Seine Eintheilung der Cystenhygrome stimmt mit dem überein, was ich vorher über die topografischen Verhältnisse der sich aus der Drüse entwickelnden Geschwülste gesagt habe. Nach dieser werden die Tumoren sich auch in oberflächliche und tiefliegende theilen, je nachdem eine vor oder hinter dem Musculus mylohyoideus gelegene Glandula suprahyoidea zum Ausgangspunkte der Geschwulstbildung wird.

Heusinger[1]) sagt, man könne die angebornen Cystoide des Halses in drei Abtheilungen bringen.

Die Geschwülste der ersten Abtheilung sind doppelseitig;

[1]) l. c.

vorne sind sie immer durch das Zungenbein begrenzt — ragen oft in den Boden der Mundhöhle hinein — nach innen setzen sie sich zwischen den Zungenbeinmuskeln gegen den Pharynx fort. In zwei Fällen dieser Gruppe erreichten die Muskeln nicht das Zungenbein, sondern inserirten sich auf der Geschwulst; in dem einen von Redtenbacher beobachteten Falle sollen sich sämmtliche Zungenbeinmuskeln auf der Geschwulst verloren haben.

In die zweite Abtheilung gehören jene Fälle, wo die Geschwulst nur auf einer Seite auftritt und in die dritte jene, welche nur einen kleinen Theil der ehemaligen Kiemenhöhle einnehmen. Ferner entnehme ich der Abhandlung von Heusinger folgende für unseren Gegenstand bemerkenswerthe Daten. Heusinger kommt durch das Studium der Literatur zu dem Resultate, dass die Cysten eigentlich angeboren waren, und erst später zu wachsen anfingen. Die Geschichte eines von Dupuytren beobachteten Falles, in welchem eine Cyste zwischen Zungenbein und Cartilago thyreoidea ausgedehnt gewesen, hinten und oben unter der Schleimhaut der Mundhöhle und an der Basis der Zunge linkerseits lag, sollte den angeführten Satz vornemlich beweisen. An einer anderen Stelle sagt der Autor über die am Zungengrunde vorkommenden Geschwülste: »was die zwischen den Genioglossis heraustretenden, oft sehr grossen Geschwülste, die man wohl auch Ranula genannt hat, betrifft — fehlen Untersuchungen über ihren Ausgangspunkt.«

Wenn es mir auch fernliegt behaupten zu wollen, dass alle von Heusinger angeführten Fälle auf eine Geschwulstentwicklung in der Glandula suprahyoidea zurückzuführen seien, so scheint es mir doch für manche sehr wahrscheinlich, dass sie von dieser Drüse ausgingen; der Hauptgrund aber, warum die meisten Fälle eine kritische Untersuchung nicht zulassen, liegt darin, dass der Topografie der Tumoren wenig Augenmerk zugewendet wurde. Die wenigsten der Beobachter lassen sich darüber aus, ob und wie sich die Geschwülste zum Zungenbein und zu den Muskeln der Gegend verhalten haben, es wird dies nur im Allgemeinen berührt und da ist es dann eben schwer, etwas aus den Fällen zu lernen, wenn nur eine solche Description und nicht das Präparat selbst vorliegt. —

Im Uebrigen lässt sich die Eintheilung von Heusinger mit Tumoren, die von der Glandula suprahyoidea aus entstehen, sehr wohl in Einklang bringen. Auch diese Geschwülste werden nach unten durch das Zungenbein begrenzt und da öfters mehrere Cysten nebeneinander liegen, die aus einer oder zwei Drüsen hervorgehen können oder selbst eine Cyste bei ihrer Vergrösserung zu beiden Seiten der Medianlinie sich ausbreiten kann, so werden die Tumoren gelegentlich auch doppelseitig sein. Durch das Wachsthum solcher Cysten werden die Muskeln verdrängt und ist gar eine im Geniohyoideus gelegene Drüse der Cystenbildung anheimgefallen, so kann es uns nicht Wunder nehmen, wenn sie, bei einer bestimmten Grösse angelangt, die Muskelbündel derart zerfasert und stellenweise zum Schwunde bringt, dass diese sich auf der Geschwulst verlieren. Auch dies Moment stimmt mit Angaben von Heusinger über die Cystenhygrome überein. —

Allan Burns[1]) führt einen Fall von Ranula an, den ich zu der Cystenbildung der Glandula suprahyoidea zählen möchte. — Er citirt diesen von Willmer behandelten Casus nicht wegen der Behandlungsweise, sondern wegen der Oertlichkeit, wo die Incision gemacht wurde. Es ragte hier unter dem Unterkiefer eine grosse Geschwulst vor, die von der Halsfläche aus eröffnet wurde. —

Aus einem Passus von Morgagni in seinem Werke de sedibus et causis morborum Lib. IV. Epist. L. 18, der auch von Heusinger erwähnt wird, ist zu entnehmen, dass schon Morgagnus eine Cyste am Zungenbeine beobachtet hat. Er unterlässt es wohl, eine genauere Bestimmung der Lage anzugeben, aber der Passus beweist, wie scharf Morgagnus zu beobachten wusste und wie weit er dachte; das Citat lautet: »Quidam ex iis quibus capite et collo usus sum in publica anatome A. 1750, quidam parvum tumorem ad sinistrum latus gerebat. Tumor per dissectionem omnino retectus, et ab laevo eorum illius ossis, ad quod exterius alligabatur, solutus, hydatidum ageriem representabat ultimo digiti minimi articulum non majorem. Sed illius oram cum laeviter

[1]) Bemerkungen über die chirurg. Anat. des Kopfes und Halses. Halle 1821.

pupugissem; turbidula quam continebat, aqua omnis continuo defluxit, vix levissima pressione adhibita. Initium magni tumoris si diutius vixisset homo, hoc facile esse potuisset.« Ich habe dem nur beizufügen, dass ich eine derart gelagerte Cyste bisher nicht beobachtet habe. —

Wenn ich schliesslich die Auseinandersetzungen dieses Kapitels resümire, so dürfte sich zum mindesten doch ergeben, dass ein Zusammenhang zwischen der Entstehungsweise mancher als Cystenhygrome und Ranula angeführten Fälle mit den Cystenbildungen der Glandula suprahyoidea sehr wahrscheinlich ist. —

F. Ueber Cysten, die am Zungengrunde oder in der Zungenbasis vorkommen.

Wie die Aufschrift dieses Kapitels lehrt, kommen in der Regio suprahyoidea Cysten vor, die nicht aus einer Degeneration der Glandula suprahyoidea hervorgehen. Zu diesen gehören zwei Fälle, die in der Tabelle auf pag. 9 angeführt sind, aber bisher nicht behandelt wurden, und noch ein dritter Fall, den ich schon lange vor der Zusammenstellung der Statistik über die Cysten der Regio suprahyoidea beobachtet habe. —

Diese Art von Cysten charakterisiren sich durch folgende Eigenschaften: sie sind rundlich oder mehr oval, cylindrisch, zuweilen bedeutend in die Länge gezogen, gewöhnlich durch Dissepimente getheilt, so dass sie multiloculär erscheinen. Dehnen sich einzelne der Loculamente wie ich einmal gesehen allein aus, so wird das Gebilde an der Oberfläche höckerig, und wachsen diese Divertikeln weiter, dann hat das Objekt das Aussehen, als verzweigten sich Fortsätze der Cysten in dem umgebenden Gewebe. — Der Inhalt dieser Cysten ist dem der vorigen ganz ähnlich. — Diese Cysten entstehen gewöhnlich etwas höher als die der Glandula suprahyoidea, liegen näher dem Zungengrunde und haben mit dem Zungenbeine keine Verbindung; nur in dem auf Taf. 1 Fig. 7 verzeichneten Falle ist das hintere Ende der länglichen, multiloculären Cyste mit dem hinteren Rande des Zungenbeinkörpers verbunden.

Die Beschreibung der einzelnen Fälle wird am besten die topografische Lage dieser Cysten bestimmen.

1. An einem Präparate wurden die Muskeln, die sich am Zungenbeine inserirten, entfernt und es fand sich etwa ½ Ctm. oberhalb des Zungenbeines ohne jedwede Verbindung mit diesem eine weissgelblich aussehende, median gelagerte, multiloculäre Cyste, die, mit ihrer nach oben gegen die Zunge sehenden Fläche, den sich an dieser Stelle kreuzenden Fasern der Musculi genioglossi und nebenbei noch dem Septum linguale innig adhaerent war. — Diese Cyste schickte seitlich rechts wie links röhrenförmige Ausstülpungen in das Gewebe der eben genannten Muskeln hinein, so dass nach der Präparation, als ich die Cyste sammt ihren Ausläufern aus dem Muskelgewebe heraushob, ein sich verzweigendes Höhlensystem am Zungengrunde zurückblieb. Denken wir uns, diese Cysten und ihre Fortsätze hätten sich noch weiter entfaltet, dann unterliegt es keinem Zweifel, dass eine Geschwulst entstanden wäre, die bis an die Zungenoberfläche hätte vordringen können und auch nach unten den Musculus mylohyoideus vielleicht in Mitleidenschaft gezogen hätte. Nach diesem Situs ist es auch sehr wahrscheinlich, dass die Geschwulst nicht in Form einer Ranula am Boden der Mundhöhle erschienen wäre. —

Im zweiten Falle (siehe Taf. 1 Fig. 6) fand ich mitten im Gewebe des Zungengrundes 8—10 Mm. vom Zungenbeine und 5 Mm. von der Zungenbeinoberfläche entfernt eine rundlich geformte Cyste mit dicker Wandung, bei deren Eröffnung eine geléeartige Masse entleert wurde und die in der Tiefe noch kleinere Ausstülpungen führte, die in die Binnenmuskeln der Zunge hineinwucherten.

Im dritten Falle (siehe Taf. 1 Fig. 7) fand ich sofort unter der Zungenschleimhaut und unter dem Ligamentum glosso-epiglotticum medium eine röhrenförmige Cyste, deren hinteres Ende an das Zungenbein sich heftete, während das vordere, bindegewebig auslaufende, sich mit den Zungenmuskeln verwebte, in dieselben auslief. — Die Cyste war im Inneren durch mehrere Septa in einzelne hintereinandergelegene Localitäten getheilt. Denken wir uns diese Cyste vergrössert, zu einer Geschwulst transformirt, dann

hätte sich im Zungengrunde ein gegen die Zungenoberfläche prominenter Tumor gebildet. Es ist somit allen drei beschriebenen Fällen eine mehr tiefe oder oberflächliche Lage im Zungengrunde gemeinschaftlich und es dürfte nach diesem Situs zu urtheilen mit Gewissheit behauptet werden, dass Geschwülste dieser Cysten die Zunge selbst in ihrem hinteren Bereiche zu verändern im Stande sind, aber schwerlich als Ranula unter der Schleimhautbedeckung des Mundhöhlenbodens erscheinen werden. — Solche Cysten sind seltener als die am Zungenbeine vorkommenden, denn ich habe sie unter den 200 Fällen, die ich schon mehrfach angeführt habe, nur zweimal gefunden.

Die Aetiologie dieser Cysten ist nach meiner Meinung auf den drüsigen Apparat am Zungengrunde zurückzuführen und hauptsächlich auf eine Abschnürung, Isolirung jener Schläuche, die durch den zu früh verstorbenen Prosector der Prager Anatomie, Bochdalek jun., bekannt worden sind.

In dem Jahrgang 1866 der Oest. Zeitschf. für prakt. Heilkunde beschreibt Bochdalek die Resultate, welche durch die Injection des sogenannten Foramen coecum linguae zu Tage gefördert werden. Es gelang ihm zuweilen durch dieses Injectionsverfahren an den grossen Nebengängen des Ductus extrectorius linguae im Zungengrunde schlauchartige, blinddarmähnliche Gebilde [1]) nachzuweisen, ja noch mehr, er hat an Stelle der schlauchartigen Gebilde bis 9‴ lange mitten im Genioglossus und nahe dem Septum gelagerte Cysten gesehen, die bis ans Zungenbein reichten; leider ist nicht angegeben, wo die Cyste das Zungenbein berührte. Auch die Frage, ob die Ranula nicht eine Erweiterung dieser Cysten sei, lässt Bochdalek nicht unberücksichtigt.

In diese Categorie von Cysten gehören die drei von mir angeführten Fälle und betone ich nochmals, dass durch Geschwulstbildung in diesen Cysten grosse Tumoren der Zunge entstehen werden, die schwerlich an den Mundhöhlenboden gelangen oder wenn dies geschehen, so muss vorher die Zunge schon eine bedeutende Geschwulst bilden.

[1]) In Reicherts Archiv, 1867, hat der Autor eine Zeichnung dieser Schläuche gegeben.

Ob je grosse, aus diesen Cysten hervorgegangene Geschwülste beobachtet wurden, weiss ich nicht, aber ein von v. Recklinghausen im 35. Bd. von Virchows Arch. beschriebener Fall von Ranula fordert wenigstens zu einem Vergleiche auf.

In diesem höchst interessanten Falle fand sich unter dem Unterkiefer eine leichte Anschwellung und in der Haut mehrere kleine Oeffnungen, die in eine Eiterhöhle führten. Die Eiterhöhle erstreckte sich bis zu den grossen Gefässen und zum dritten Halswirbel. Bei Durchtrennung der inneren Wand des Eiterheerdes kam man in eine zweite Höhle mit ganz anderem Inhalt. »Derselbe hatte eine rein braune Farbe, eine dickliche, nicht deutlich schleimige Consistenz, war leicht trüb, füllte ausserdem die Höhle nicht prall aus. — Die Höhle selbst bot eine sehr unregelmässige Gestalt und bestand aus mehreren Abtheilungen, von denen die in der Zungenbasis gelegene die grösste war. Letztere zunächst hatte eine eckige Gestalt, war nach aussen vom Musculus mylohyoideus und geniohyoideus bedeckt, an ihrer inneren Seite lagen die hinteren Ausstrahlungen des Musculus Genioglossus. — Nach oben wurde diese Höhle durch die oberflächlichen Zungenschichten bedeckt, so dass letztere an der am meisten vorgebauchten Stelle kaum eine Dicke von drei Linien erreichten. Das hintere Ende lief in zwei kurze Fortsätze aus, von welchen jeder etwa $^1/_2$ Zoll vom Zungenbein entfernt in der Substanz der Zungenbasis endet; der vordere Rand blieb von der Zungenspitze $2^1/_2$ Zoll entfernt. An der Aussenseite dieser Abtheilung, da wo die obere Wand in die äussere umbog, fand sich eine kirschkerngrosse, rundliche, glattwandige Oeffnung; durch diese gelangte man in eine zweite hinter der Glandula sublingualis gelegene kleinere Abtheilung, welche nach der Zungenspitze einen $1^1/_2$ Zoll langen, sich allmählich verschmälernden Ausläufer ausschickte, der alsdann mitten in der Zungensubstanz endete. Endlich fand sich in der oberen Wand der ersten Abtheilung nach innen zu eine zweite erbsengrosse Oeffnung, welche in einen sehr unregelmässig gestalteten Kanal führte, der senkrecht zur Oberfläche der Zunge ihre Substanz durchsetzte. Nahe der Zungenoberfläche ging dieser Kanal in eine unregelmässige Dilatation über und diese com-

municirte mit der Mundhöhle durch eine stecknadelkopfgrosse Oeffnung, welche auf der linken Zungenhälfte ½ Zoll von der Mittellinie und 1½ Zoll von der Basis der Epiglottis entfernt blieb. — Die dritte Abtheilung communicirte nirgends mit der zweiten.« v. Recklinghausen schliesst aus der nicht in der nöthigen Extensität zugänglich gewesenen Untersuchung, dass die Cyste durch einen Schleimgewebe und schleimige Flüssigkeit bildenden Process, der wahrscheinlich die Zungensubstanz einschmolz, entstanden sei. — Die Theorie wird nach v. Recklinghausen noch dadurch gestüzt, dass bei der weiteren Präparation im Inneren der Zungenbasis rechterseits noch ein bohnengrosser Tumor sich fand, welcher das glasig schleimige Aussehen der Myxome besass und bei der mikroskopischen Untersuchung auch in der That die Structur der Myxome darbot. Es kann nicht meine Aufgabe sein, diese von einem so hochgeachteten Autor gemachten genauen Angaben zu kritisiren. Doch gebe ich zu bedenken, dass, abgesehen von dem gegen die Halsfläche eröffneten, vereiterten Hohlraum, die Lage der Cysten im Zungengrunde, die unregelmässige Gestalt, das Getheiltsein in mehrere Abtheilungen, ferner das Auslaufen der Cyste in die Zungensubstanz und schliesslich das Herandringen der Geschwulst bis an die Zungenoberfläche topografisch und natürlich vom pathologisch-anatomischen Standpunkte aus betrachtet, ganz der Vertheilung, der Lage der vorher beschriebenen Cysten im Zungengrunde entsprechen und dass es daher immerhin möglich ist, dass die von v. Recklinghausen beschriebenen Tumoren der Zunge aus Cysten der letzteren Categorie hervorgegangen seien. —

Ueber das Verhältniss der Mikrocephalie zum Atavismus.

Vortrag, gehalten in der 2. Allgemeinen Sitzung der 51. Versammlung deutscher Naturforscher und Aerzte in Cassel.

Von **Prof. Dr. CHR. AEBY** in Bern.

Lex.-Octav. 1878. Geh. Preis 1 Mark.

Studien über die Anatomie der menschlichen Brustgegend

mit Bezug auf die Messung derselben und auf die Verwerthung des Brustumfangs zur Beurtheilung der Kriegsdiensttauglichkeit.

Von **Prof. Dr. TOLDT** in Prag.

Mit 8 erläuternden Holzschnitten.

gr. 8. 1875. Preis 2 M. 80 Pf.

Untersuchungen zur Mechanik der Nerven und Nervencentren.

Von **Prof. Dr. W. WUNDT** in Leipzig.

I. Abtheilung: Ueber Verlauf und Wesen der Nervenerregung.

II. Abtheilung: Ueber den Reflexvorgang und das Wesen der centralen Innervation.

Mit 71 Holzschnitten.

Gr. Octav. 1876. Preis des vollständigen Werkes 9 M. 20 Pf.

Zur Morphologie des Gesichtsschädels.

Von **Dr. E. ZUCKERKANDL,**

Prorector der Anatomie in Wien.

Octav. 1877. Geheftet. Preis 4 Mark.

In dieser Schrift werden eingehender abgehandelt: Im ersten Capitel: die Proportionen zwischen Hirn- und Gesichtsschädel, Gesichtshöhe und Gesichtsbreite, Nasen- und Mundregion; im zweiten: die Proportionen und das Wachsthum der Orbitalhöhe; im dritten: die Proportion zwischen Orbitalhöhe und Orbitalbreite; im vierten: das Verhalten der Unterkiefer-Formation zur Gesichtsbildung, die Crania progenaea und einige bei der Beurtheilung von Prognathie und Opistognathie in Betracht kommende Umstände; in einem Anhange endlich finden sich u. A. Bemerkungen über die Schrägstellung von Zähnen, über Asymmetrie des Nasengerüstes und über Stenokrotaphie.

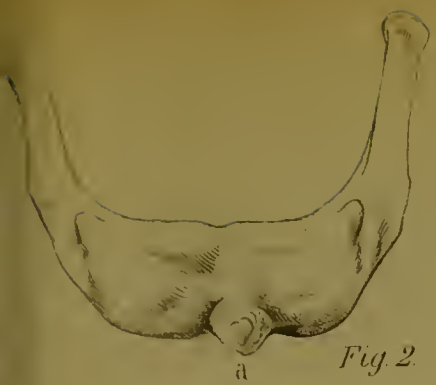

Fig. 2.

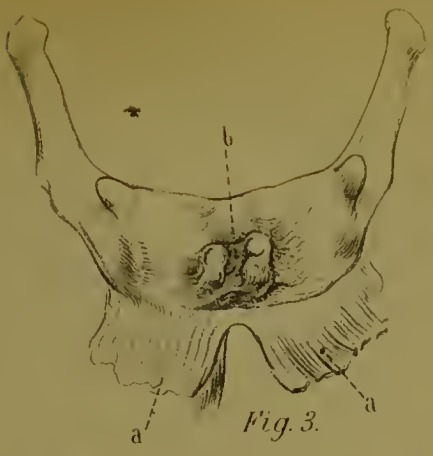

Fig. 3.

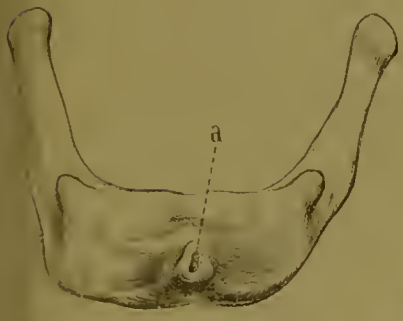

Fig. 4.

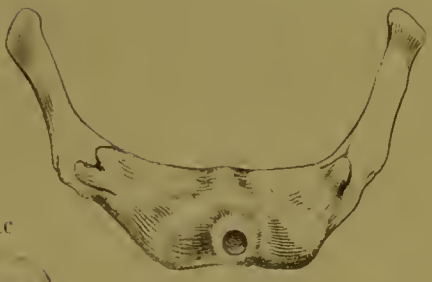

Fig. 5.

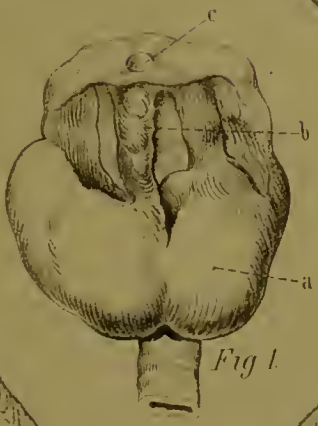

Fig 1.

Fig 6

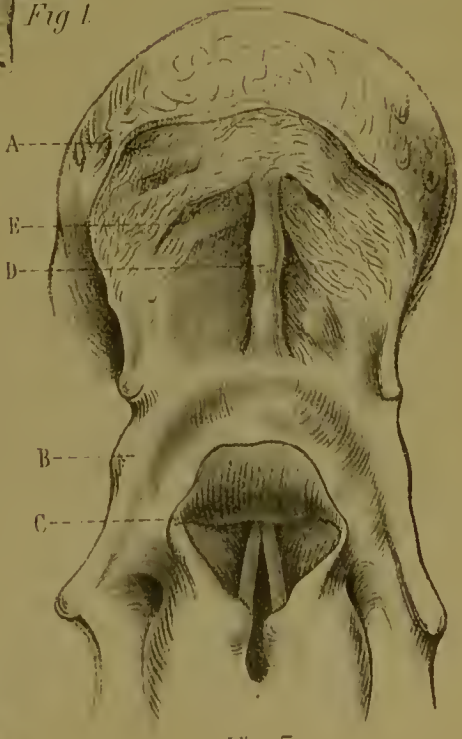

Fig. 7.

Fig. 1.

Fig. 2.

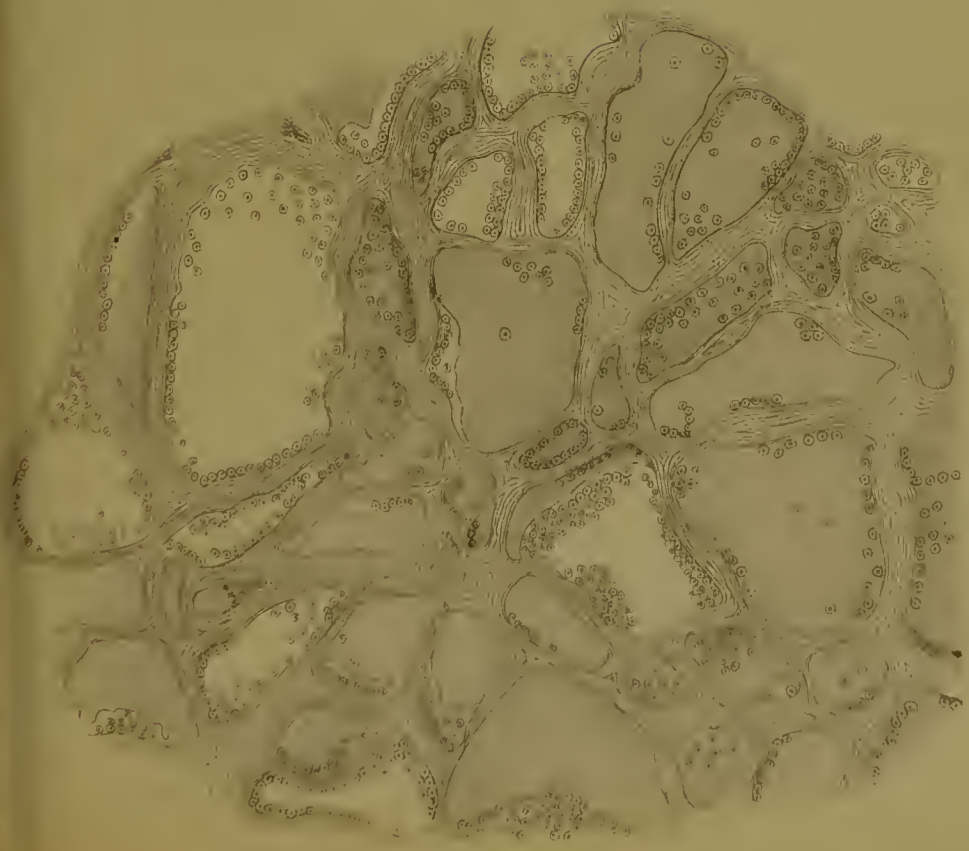

Fig. 3

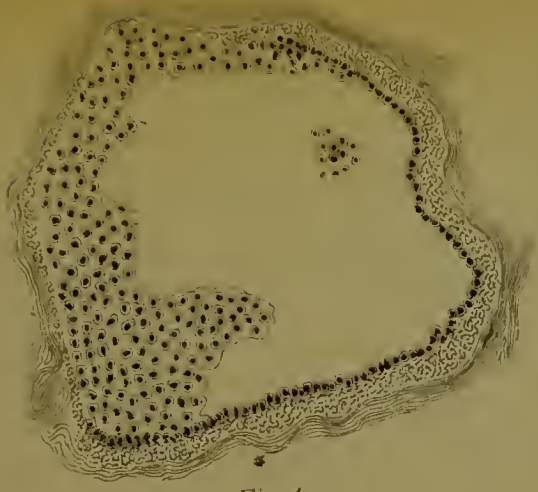

Fig. 4.

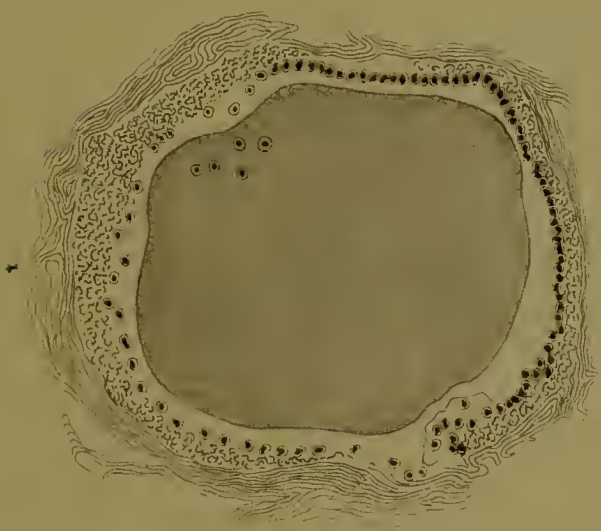

Fig. 5.

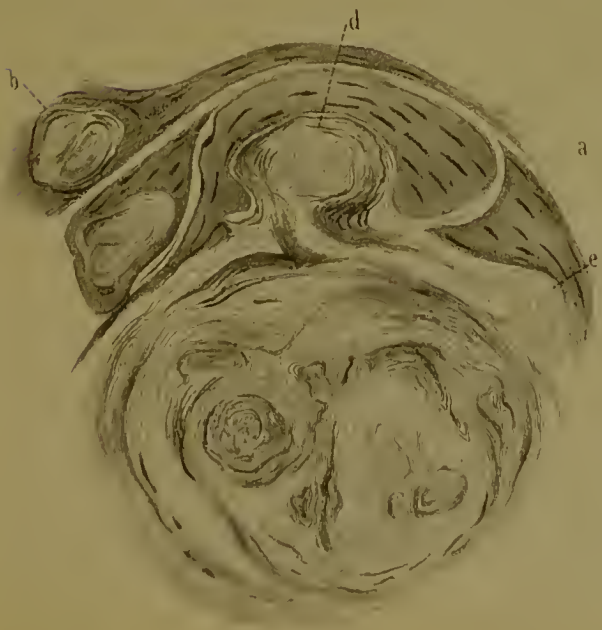

Fig. 6.